




CONCORSO PUBBLICO, PER TITOLI ED ESAMI, PER LA COPERTURA A TEMPO INDETERMINATO DI N. 1 POSTO DI DIRIGENTE MEDICO – DISCIPLINA: GASTROENTEROLOGIA (AREA MEDICA E DELLE SPECIALITA' MEDICHE).

PROVA SCRITTA N. 1

Colite ulcerosa acuta severa: diagnosi e trattamento




A circular stamp from ASST Papa Giovanni XXIII is present, with a handwritten signature written over it. Below the stamp, there is another handwritten signature.



CONCORSO PUBBLICO, PER TITOLI ED ESAMI, PER LA COPERTURA A TEMPO INDETERMINATO DI N. 1 POSTO DI DIRIGENTE MEDICO – DISCIPLINA: GASTROENTEROLOGIA (AREA MEDICA E DELLE SPECIALITA' MEDICHE).

PROVA SCRITTA N. 2




Esofago di Barrett: diagnosi e sorveglianza



CONCORSO PUBBLICO, PER TITOLI ED ESAMI, PER LA COPERTURA A TEMPO INDETERMINATO DI N. 1 POSTO DI DIRIGENTE MEDICO – DISCIPLINA: GASTROENTEROLOGIA (AREA MEDICA E DELLE SPECIALITA' MEDICHE).

PROVA SCRITTA N. 3

Rimozione di corpi estranei del tratto digestivo superiore negli adulti: linee guida cliniche della Società Europea di Endoscopia Gastrointestinale (ESGE)

CONCORSO PUBBLICO, PER TITOLI ED ESAMI, PER LA COPERTURA A TEMPO INDETERMINATO DI N. 1 POSTO DI DIRIGENTE MEDICO – DISCIPLINA: GASTROENTEROLOGIA (AREA MEDICA E DELLE SPECIALITA' MEDICHE).

PROVA PRATICA N. 1

C.M., 47 anni, lombardo, impiegato

Viene ricoverato per episodio di melena.

Riferisce un ricovero molto recente presso altro H per:

- dolore epi-mesogastrico continuo, intensità 7/10, anche notturno, senza posizione antalgica, presente da circa 6 mesi
- febbre saltuaria (max 38°), senza brivido, presente da circa 5 mesi
- calo ponderale di circa 5 kg (da 55kg a 50 kg) negli ultimi 5 mesi
- diarrea da circa 2 mesi (3-4 scariche/die) accentuata dall'assunzione dei pasti
- artralgie migranti, prevalentemente alle piccole articolazioni, presenti da anni e già inquadrate come "reumatismo palindromico", e per tale motivo trattate con cloroquina e FANS senza beneficio

Ha con sé i risultati di alcune indagini diagnostiche: Hb 12 g/dl, MCV 78, PCR 2.6 mg/dl, proteine totali 4.9 g/dl (albumina 2.2 g/dl), Na 131 mmol/l, K 3.9 mmol/l, EmA negativi (IgA nella norma), anti-HIV negativi; ecografia addome superiore e EGDS negative

Approfondimento anamnestico: a 22 anni riferita diagnosi di reumatismo articolare acuto, con interessamento cardiaco non meglio precisato e artrite delle piccole articolazioni, trattato con diaminocillina.

E.O.: condizioni generali scadute, BMI 17 kg/m², mucose pallide

Esami ematochimici all'ingresso sovrapponibili a quelli del precedente ricovero, ad eccezione di Hb 8 g/dl, MCV 84 e reticolociti 2.8%, proteine totali 3.8 g/dl (albumina 2.0 g/dl), pCHE 2014 U/l, transferrina 128 mg/dl

Nella norma funzionalità epatica, renale e coagulazione

Viene eseguita una ecografia addominale con studio delle anse intestinali: non reperti di rilievo a carico epatobiliopancreatico; a livello intestinale si apprezzano anse tenuali caratterizzate da ispessimento parietale prevalentemente iperecogeno e distese da contenuto fluido (vedi foto).

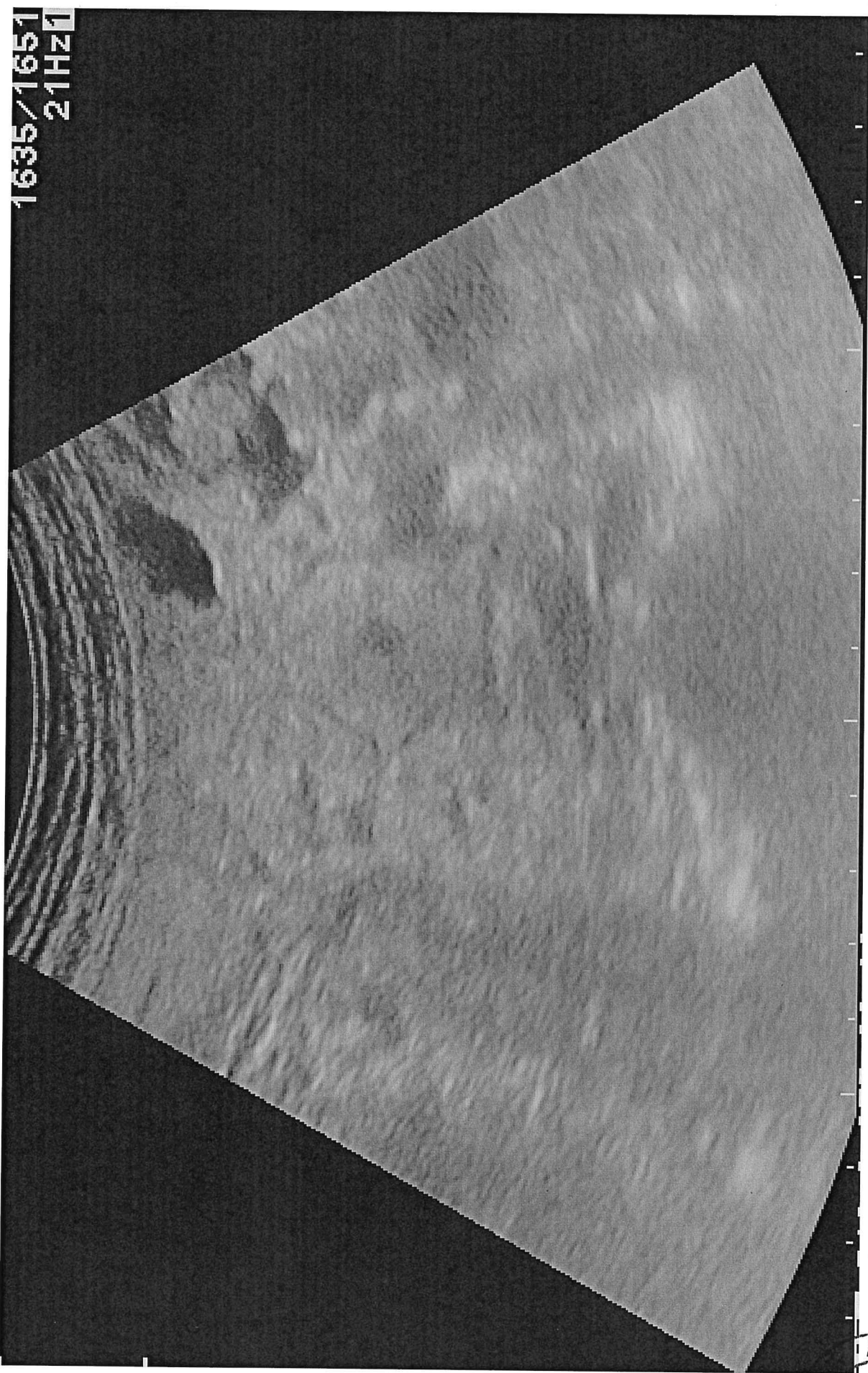
Sulla base del quadro clinico-laboratoristico ed ecografico quale iter diagnostico e quali ipotesi diagnostiche proporrebbe?

PROVA PRATICA 2

60

PROVA
NON ESTIMATA

FS7



1635/1651
21HZ

ASST
FCA
INTRA



CONCORSO PUBBLICO, PER TITOLI ED ESAMI, PER LA COPERTURA A TEMPO INDETERMINATO DI N. 1 POSTO DI DIRIGENTE MEDICO – DISCIPLINA: GASTROENTEROLOGIA (AREA MEDICA E DELLE SPECIALITA' MEDICHE).

PROVA PRATICA N. 2

Paziente di 52 anni, maschio, sintomatico per pirosi retrosternale, sottoposto a EGDS che documentava reperti compatibili con lesione sottomucosa del fondo gastrico. Viene sottoposto a ecoendoscopia che ha documentato il reperto sottostante (dimensioni 32 mm x 18 mm).

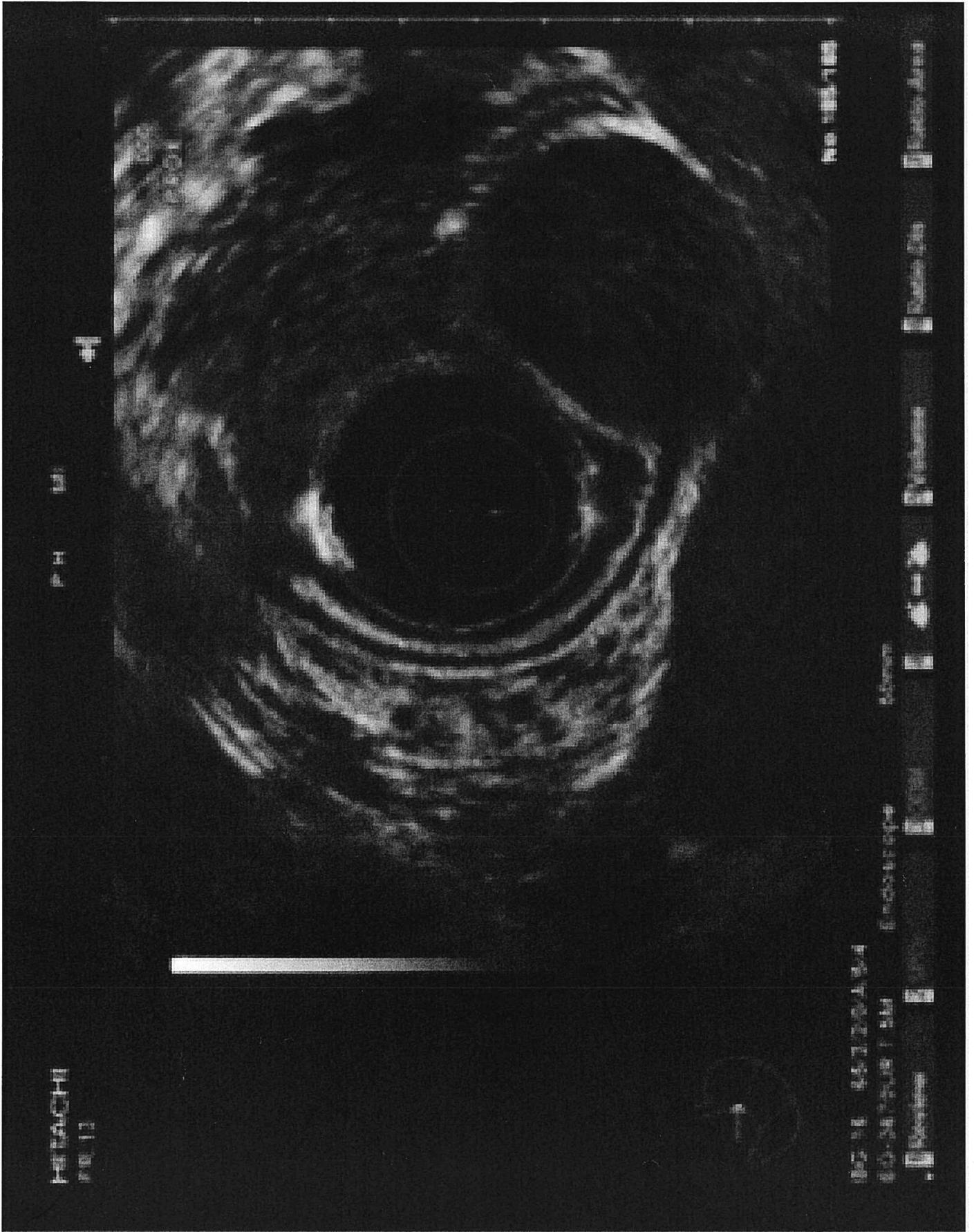
Come lo descriverebbe, quale ipotesi diagnostica farebbe e quale trattamento?

PROVA PRAZICA 2

62

PROVA
ESCRITA

[Handwritten signature]



[Handwritten signature]
[Handwritten initials]

CONCORSO PUBBLICO, PER TITOLI ED ESAMI, PER LA COPERTURA A TEMPO INDETERMINATO DI N. 1 POSTO DI DIRIGENTE MEDICO – DISCIPLINA: GASTROENTEROLOGIA (AREA MEDICA E DELLE SPECIALITA' MEDICHE).


PROVA PRATICA N. 3

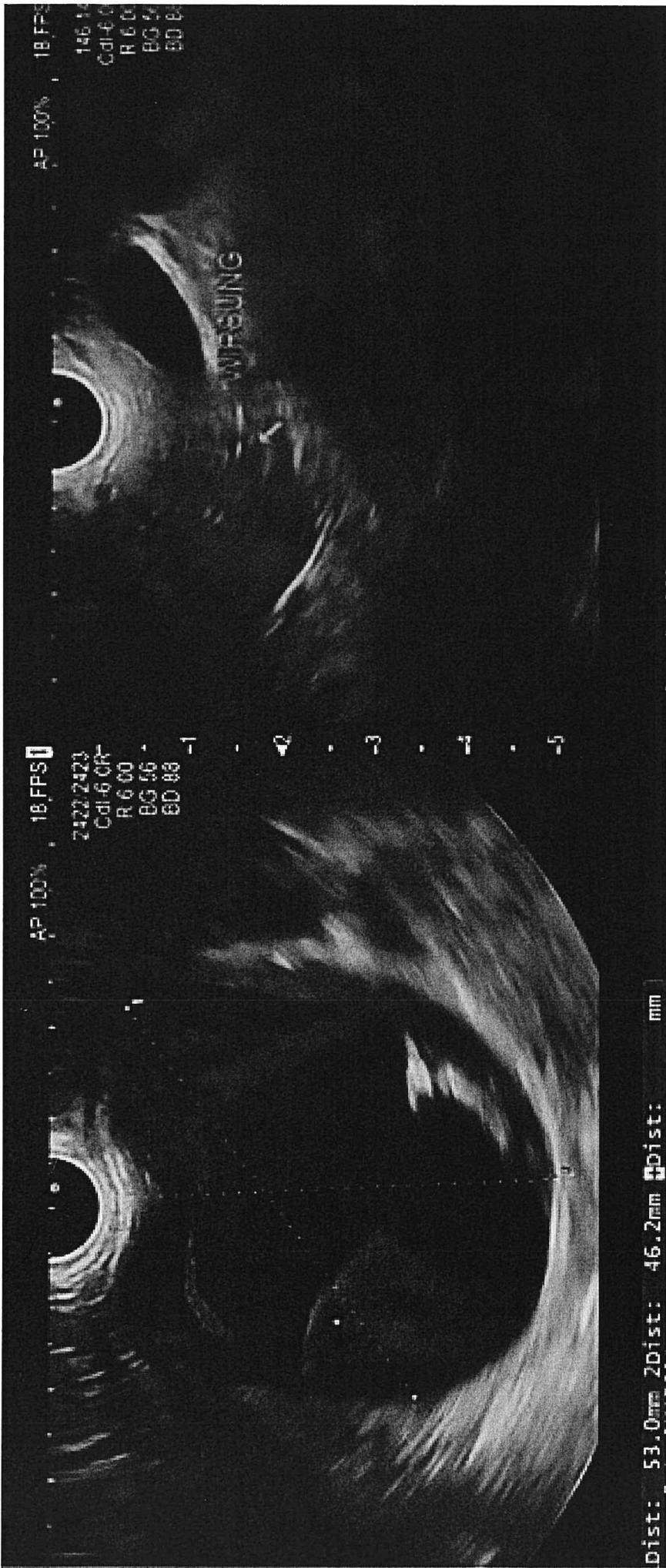
Paziente di 36 anni, donna, si presenta con dolore addominale per cui effettua un'ecografia e a seguire una TAC addome che mostrano la presenza di una voluminosa formazione cistica della coda del pancreas.

Alla successiva ecoendoscopia si osserva lesione anecogena a livello della coda, delle dimensioni di 53x46mm, uniloculare con alcuni setti incompleti al suo interno, senza una comunicazione con il dotto pancreatico principale che risulta sottile, lineare.

Si effettua FNA con ago 22G e si inviano alcuni cc di fluido cistico in laboratorio per dosaggio di CEA e glucosio (CEA= 590ng/mL; glucosio=20mg/dL).

Quale ipotesi diagnostica e quale strategia terapeutica proporrebbe?





Prima

64

Nov

ESTRATA

PROVA PRATICA 3



Ospedale
Papa Giovanni XXIII

Sistema Socio Sanitario



Regione
Lombardia

ASST Papa Giovanni XXIII

PROVA NON
ESTATA

66

CONCORSO PUBBLICO, PER TITOLI ED ESAMI, PER LA COPERTURA A TEMPO INDETERMINATO DI N. 1 POSTO DI DIRIGENTE MEDICO – DISCIPLINA: GASTROENTEROLOGIA (AREA MEDICA E DELLE SPECIALITA' MEDICHE).

PROVA ORALE N. 1

Cosa è e quando va utilizzato lo score di Rutgeerts?






CONCORSO PUBBLICO, PER TITOLI ED ESAMI, PER LA COPERTURA A TEMPO INDETERMINATO DI N. 1 POSTO DI DIRIGENTE MEDICO – DISCIPLINA: GASTROENTEROLOGIA (AREA MEDICA E DELLE SPECIALITA' MEDICHE).

PROVA ORALE N. 2

Esofagite eosinofila: diagnosi e trattamento







CONCORSO PUBBLICO, PER TITOLI ED ESAMI, PER LA COPERTURA A TEMPO INDETERMINATO DI N. 1 POSTO DI DIRIGENTE MEDICO – DISCIPLINA: GASTROENTEROLOGIA (AREA MEDICA E DELLE SPECIALITA' MEDICHE).

PROVA ORALE N. 3

Diagnosi e gestione delle emorragie non varicose del tratto gastrointestinale superiore

